

Comparación de mamografía digital 3D con mamografía 2D digital indirecta CR en detección de cáncer mamario

F. Leborgne¹

Resumen

Objetivos: comparación retrospectiva en *performance* entre mamografía digital directa 3D/tomosíntesis y mamografía 2D digital indirecta con CR, en detección del cáncer de mama.

Material y Método: pacientes asintomáticos y sintomáticos estudiados con mamografía digital directa 3D/tomosíntesis entre agosto 2015 y junio 2016, se comparó con grupo de pacientes estudiados con mamografía 2D digital indirecta CR efectuadas en período anual previo, entre agosto 2014 a julio 2015. La detección de cáncer fue evaluada en ambos periodos. Análisis estadístico efectuado con test Chi-cuadrado.

Resultados: 8360 pacientes estudiados con mamografía digital 3D/tomosíntesis entre agos-

to 2015 y junio 2016.

417 estudios, (5%) fueron considerados categorías BI-RADS 4 y 5, con 195 (2,33 %) casos de cáncer, 23,2 /1000 estudios.

10471 pacientes con estudios mamografía 2D digital indirecta CR entre agosto 2014 y julio 2015. 408 estudios (3,9%) fueron considerados categorías BI-RADS 4 y 5, con 197 (1,88 %) casos de cáncer, 18,8 /1000 estudios.

La diferencia en detección de lesiones malignas, en respectivos periodos, es estadísticamente significativa (P=0.03).

Conclusiones: Grupo de pacientes estudiados con mamografía digital 3D/Tomosíntesis, presentó incremento significativo (P=0.03) en la detección de cáncer de mama, frente al grupo de pacientes estudiados con mamografía 2D digital indirecta con CR en este estudio.

Palabras clave: mamografía, tomosíntesis, cáncer de mama

1 Director Técnico de servicio de diagnóstico e intervencionismo mamario
Institución: Clínica Dres. Leborgne, Montevideo, Uruguay

Contacto: fhlebor@gmail.com

Recibido: 26/06/18 Aceptado 03/07/18

Abstract

Objectives: retrospective comparison in performance between direct digital 3D mammography / tomosynthesis and indirect digital 2D mammography with CR, in the detection of breast cancer.

Material and method: Asymptomatic and symptomatic patients studied with 3D direct digital mammography / tomosynthesis between August 2015 and June 2016, was compared with a group of patients studied with indirect digital 2D CR mammography performed in the previous annual period, between August 2014 to July 2015. The detection of cancer was evaluated in both periods. Statistical analysis performed with Chi-square test.

Results: 8360 patients studied with 3D digital mammography / tomosynthesis between August 2015 and June 2016. 417 studies (5%) were considered BI-RADS categories 4 and 5, with 195 (2.33%) cases of cancer, 23.2 / 1000 studies. 10471 patients with indirect digital 2D CR mammography between August 2014 and July 2015. 408 studies (3.9%) were considered categories BI-RADS 4 and 5, with 197 (1.88%) cases of cancer, 18.8 / 1000 studies. The difference in detection of malignant lesions, in respective periods, is statistically significant ($P = 0.03$).

Conclusions: Group of patients studied with 3D digital mammography / tomosynthesis showed a significant increase ($P = 0.03$) in the detection of breast cancer, compared to the group of patients studied with indirect digital 2D mammography with CR.

Keywords: Mammography, Tomosynthesis, breast cancer, Congenital malformations, prenatal diagnosis

INTRODUCCIÓN

La mamografía continúa siendo el estudio de elección en el *screening* del cáncer de mama, con probada efectividad en la disminución de la mortalidad por esta enfermedad.^(1,2) No obstante su limitada sensibilidad particularmente en las mamas densas categorías C y D⁽³⁾ permitiendo situaciones en que la superposición de propias estructuras de la mama puedan enmascarar y ocultar pequeñas lesiones.^(4,5,6) El examen clínico y la exploración ecográfica han sido un complemento importante en el diagnóstico mamario, especialmente en las mamas densas, detectando lesiones adicionales.^(7,8) El desarrollo e incorporación de técnicas alternativas como la tomosíntesis o mamografía digital 3D combinada a la mamografía digital 2D, permite revertir situaciones de superposición de estructuras que oculten lesiones, incrementando la detección de cáncer, así como disminuyendo los falsos positivos, simulacro de lesiones que corresponden a propias estructuras mamarias superpuestas, reduciendo de esta manera también el llamado. Existe vasta evidencia en la literatura médica demostrando que el uso de tomosíntesis como una extensión o agregado al estudio mamográfico digital convencional 2D, incrementa el número de carcinoma mamario diagnosticado y reduce los falsos positivos.^(9,10,11)

La función de tomosíntesis consiste en el movimiento del tubo de rayos con un desplazamiento en arco, algo similar a un tomógrafo, permitiendo escanear y adquirir un barrido de imágenes a baja dosis, en un rango de arco aproximadamente de $\pm 15^\circ$. La cantidad de imágenes reconstruidas, que poseen una separación de 1 mm entre ellas, será proporcional al espesor de la mama en estudio. En una mama de 50 mm de espesor

se reconstruirán aproximadamente 50 imágenes separadas 1 mm entre ellas. Este abanico de imágenes, pueden evaluarse una a una o en modo cine. Cada estructura mamaria será apreciada en su respectivo corte o imagen de tomosíntesis y todo lo que se encuentre por detrás, así como por delante, no se interpondrá.⁽¹²⁾ Con esta modalidad es posible evaluar en tres dimensiones a la glándula mamaria, obteniendo un estudio de mamografía digital 3D.

MATERIAL Y MÉTODO

Se realizó un estudio retrospectivo observacional, donde se analizaron dos grupos diferentes de pacientes en diferentes periodos.

El primer grupo consta de 8360 resultados de mamografías digital directa combina-

do con tomosíntesis 3D, en el periodo comprendido entre agosto 2015 y junio 2016, en pacientes asintomáticos y sintomáticos con Mamógrafo Amulet Innovality FUJI FILM Corporation, TOKYO 106-8620, Japan. El tubo de rayos con ánodo de tungsteno, filtros W/Rh-Al y Cu, tamaño focal 0,3/0,1 mm, exposímetro automático inteligente, tomosíntesis continua de alta resolución y digitalización directa con detector hexagonal de selenio, resolución de la imagen con tamaño de pixel de 50 μm x 50 μm . En período correspondiente se utilizaron dos estaciones de trabajo Bellus 1, con asistencia de diagnóstico computado (CAD) versión MV_SR657EG FUJI FILM Corp. y par de monitores de diagnóstico médico cada uno de 5 mega pixel de escala de grises.

El segundo grupo corresponde a 10471 estudios de mamografía 2D de digitalización

Tabla 1.

Características de las poblaciones estudiadas.

Equipamiento	3D/Tomosíntesis	Mamografía 2D/CR
Pacientes sintomáticos	✓	✓
Pacientes asintomáticos	✓	✓
Período de Tiempo	Aug '15 – Jul '16	Aug '14 – Jul '15
Análisis Estadístico	Test Chi-cuadrado	
rango etario	de 28 a 89 años y una media de 56.5 años	de 27 a 91 años y una media de 58.5 años
Imagen - Tamaño de Pixel	50 x 50 μm	
Estación de Trabajo	Fuji Bellus1	Fuji MammoView
Monitores	Par de 5 MP en escala de grises	
BI-RADS Classification	5 th Edition	

indirecta CR, en período anual previo entre agosto 2014 y julio 2015, en pacientes asintomáticos y sintomáticos, con mamógrafo analógico Instrumentarium Corporation, Alpha RT, Tuusula, Finland, tubo de rayos con ánodo de molibdeno, filtro seleccionable Mo/Mo, Mo/RH, tamaño focal 0,3/0,1 mm, con exposímetro automático de posicionamiento manual, asociado a equipo scanner CR digitalizador Profect CS FUJI FILM Corporation, con cassettes de alta resolución HR-BD, IP lámina fotosensible de fósforo doble lectura y resolución de 50 x 50 μ m.

Estación de trabajo Mamo-View, versión CAD MV-SR657 FUJI FILM Corp. y monitores de 5MP de escala de grises.

Se consideraron las recomendaciones de 5ta. edición de BI-RADS en ambos períodos de estudio.⁽³⁾

Resumen

BI-RADS 1 estudio negativo, BI-RADS 2 hallazgo benigno, BI-RADS 3 probablemente benigno vigilancia mamográfica, BI-RADS 4a lesión de baja sospecha, BI-RADS 4b sospecha intermedia, BI-RADS 4c lesión de alta sospecha, BI-RADS 5 lesión maligna, BI-RADS 6 malignidad conocida.

Todos los pacientes recibieron su resultado en el día de visita, por lo que no es posible evaluar el porcentaje de rellamado en nuestra modalidad de flujo de trabajo.

Se comparó el número de lesiones de cáncer de mama diagnosticados en ambos periodos, utilizando método Chi cuadrado en el análisis estadístico, con programa epi-info 6 versión 6.03 (Centers for Desases Control, Atlanta, USA; World Health Organization, Ginebra, Suiza) y las medidas de asociación se determinaron con un intervalo de confianza del 95%.

RESULTADOS

Durante el período agosto 2015 y junio 2016 se estudiaron 8360 pacientes con un rango de edades de 28 a 89 años y una media de 56.5 años, con mamografía digital 3D /tomosíntesis. Cuatrocientos diecisiete (417) estudios, un 5%, fueron considerados BI-RADS 4a, 4b, 4c y 5, resultados representados en la Tabla 2.

De los 417 estudios que se solicitaron procedimientos de confirmación biópsica se comprobaron 195 (2,33%) casos de cáncer, 23.2 /1000 estudios.

Durante el período anual previo entre agosto 2014 y julio 2015 se estudiaron 10471 pacientes con un rango de edades de 27 a 91 años y una media de 58,5 años, con mamografía 2D digital indirecta CR.

Cuatrocientos ocho (408) estudios (3.9%) fueron considerados categorías BI-RADS 4a, 4b, 4c y 5, resultados representados en la Tabla 3, con 197 (1,88%) casos de cáncer, 18,8 /1000 estudios.

La diferencia en detección de lesiones malignas, en respectivos períodos, demostró ser estadísticamente significativa ($P=0,03$), estos resultados, junto al número de estudios efectuados son representados en Tabla 4.

El resumen de los resultados tanto el número de estudios mamográficos patológicos BI-RADS 4 y 5, así como número de lesiones malignas comprobadas es representado en conjunto en la gráfica 1.

DISCUSIÓN

En este estudio la combinación de mamografía digital 2D con tomosíntesis presentó una mejor performance en la detección de lesiones malignas mamarias que la mamografía digital 2D convencional aislada, no solo diag-

Tabla 2.

Resultados: Mamografía 3D/Tomosíntesis

Total Patients #N 8360		CANCER
BI-RADS 4a	198	6 [3%]
BI-RADS 4b	71	41 [57%]
BI-RADS 4c	62	60 [97%]
BI-RADS 5	86	86 [100%]
8360	417 [5%]	195 [2.33%]

Tabla 3.

Resultados: mamografía 2D – CR

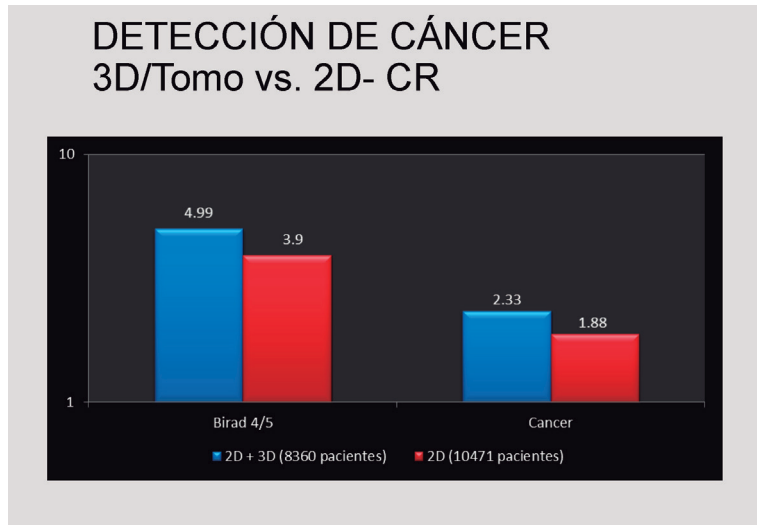
Total Patients #N 10471		CANCER
BI-RADS 4a	193	5 [2.5%]
BI-RADS 4b	68	50 [73%]
BI-RADS 4c	54	49 [91%]
BI-RADS 5	93	93 [100%]
10471	408 3.9%	197 [1.88%]

Tabla 4.

**DETECCIÓN DE CÁNCER
3D/Tomo vs. 2D-CR**

Modalidad equipo	n	Periodo	BI-RADS 4 & 5	CANCER
2D- CR	10471	2014-2015	408 [3.9%]	197 [1.88%]
3D/Tomo	8360	2015-2016	417 [4.99%]	195 [2.33%] p=0.03

Gráfico 1.



notificando lesiones únicamente visibles en 3D, así como incrementando el valor predictivo de alteraciones previamente detectadas en 2D, con un mejor criterio diagnóstico, asignando apropiadamente la correspondiente categoría BI-RADS en el reporte final.

Existe vasta evidencia con similares resultados en la literatura médica, demostrando además una significativa reducción de falsos positivos y por ende del rellamado.^(9,10,11)

La significativa reducción de los falsos positivos, en que propias estructuras mamarias superpuestas simulan alteraciones en el estudio 2D, son esclarecidas en la evaluación 3D con tomosíntesis, disminuyendo el rellamado.

El rellamado consiste en una nueva visita del paciente para estudios complementarios y ocurre cuando el radiólogo interpreta un estudio mamográfico, solicitando imágenes mamográficas adicionales o bien otras técnicas de diagnóstico como el ultrasonido, necesarias para hacer el diagnóstico definitivo y una recomendación final.⁽¹²⁾

En nuestro estudio todos los casos reci-

bieron su resultado en el día, por lo que no es evaluado el rellamado.

La incorporación de la tomosíntesis permitió reemplazar incidencias mamográficas adicionales de compresión selectiva en nuestro actual flujo de trabajo, acorde a lo demostrado en experiencias iniciales con la técnica⁽¹³⁾, contrarrestado el tiempo adicional de lectura que conlleva e insume al radiólogo la evaluación de imágenes de tomosíntesis.⁽¹⁴⁾

A partir de la serie de imágenes obtenidas en tomosíntesis los equipos mamográficos 3D cuentan con un software (S-VIEW en nuestro equipamiento) que permite reconstruir una imagen sintetizada 2D, de calidad diagnóstica. Por tanto, es posible prescindir de las incidencias convencionales mamográficas 2D, sustituirla por la imagen sintetizada 2D y reducir la dosis administrada en estudios mamográficos.⁽¹⁵⁾

La dosis complementaria de tomosíntesis corresponde a un 8% adicional de la dosis del estudio digital convencional 2D, para una mama de 5 cm de espesor y compo-

nente glandular de 50%⁽¹⁶⁾, acumulando una dosis de 2.50 mGy, siendo el límite superior permitido, por el Acta de estándares y estatutos de control de calidad mamográfica (MQSA) de 3 mGy.

Implementar la tomosíntesis en el diagnóstico mamario induce una modificación de la categoría Birads asignada, en comparación con imágenes 2D, por una mejor identificación y caracterización de lesiones en el estudio 3D.⁽¹⁷⁾

La tomosíntesis permite una mejor caracterización de nódulos evaluando adecuadamente su forma, contorno y tamaño,⁽¹⁸⁾ y confirmar una asimetría focal previamente detectada en incidencia convencional 2D o bien disiparse, correspondiendo simplemente a superposición de tejido mamario.⁽¹⁷⁾

Las distorsiones arquitecturales, alteraciones de elevado valor predictivo para cáncer, son definitivamente mejor demostradas en tomosíntesis, sutilmente representadas y en ocasiones no visibles en imagen 2D.⁽¹⁹⁾

La extensión lesional de relevancia en la conducta quirúrgica del cáncer mamario, es mejor precisada en el estudio de tomosíntesis, con la detección de lesiones adicionales satélites multifocal o multicéntrica.^(18,20)

Las imágenes de tomosíntesis numeradas desde el detector hasta la paleta compresora del mamógrafo, o en sentido inverso, acorde al fabricante y equipamiento, hacen posible la triangulación de las lesiones para su evaluación ecográfica adicional. Cuando se evalúan uno a uno los cortes de tomosíntesis en el plano cráneo caudal, los primeros cortes corresponderían al cuadrante inferior y los últimos al cuadrante superior de la mama. En el plano oblicuo medio lateral los primeros cortes corresponden al cuadrante externo y los últimos al interno.⁽¹²⁾

Otra herramienta disponible es el incremento en el espesor de corte de imagen de tomosíntesis mediante postproceso de 1 mm a 2, 3 mm y más espesor, adquiriendo imagen en máxima intensidad de proyección (MIP), especialmente de utilidad en la evaluación de microcalcificaciones agrupadas, incrementando la percepción tridimensional del observador.

CONCLUSIONES

Este estudio así como prácticamente todos los estudios previamente publicados que comparan la performance de mamografía digital 3D asociada a la mamografía digital 2D, muestran un incremento en detección de lesiones malignas mamarias, que la mamografía digital 2D aislada. Si bien comparamos dos poblaciones en diferentes periodos de tiempo, sin análisis de características de las mismas y seguramente superpuestas, la comparación de estas en cuanto al aumento de la detección de cáncer de mama es acorde a los resultados internacionales.

Referencias

1. Berry DA, Cronin KA, Plevritis SK, et al. Effect of screening and adjuvant therapy on mortality from cancer. *N Engl J Med.* 2005;353(17):1784-92.
2. Tabar L, Vitak B, Chen HH, et al. The Swedish two-county trial twenty years later. *Radiol Clin North Am* 2000;38:625-651.
3. D'Orsi CJ, Sickles EA, Mendelson EB, Morris EA. *ACR BI-RADS Atlas. Breast Imaging Reporting and Data System: ACR BI-RADS breast imaging atlas.* 5th ed. Reston, Va: American College of Radiology, 2013.
4. Kerlikowske K, Grady D, Barday J, et al. Effect of age, breast density, and family history on sensitivity of first screening mammography. *JAMA* 1996;276(1):33-38.
5. Kerlikowske K, Zhu W, Hubbard RA, et al. Outcomes of screening mammography by frequency, breast density, and postmenopausal

- hormone therapy. *JAMA Int Med*; 173(9): 807-816.
6. Wanders JO, Holland K, Veldhuis WB, et al. Volumetric breast density affects performance of digital screening mammography. *Breast Cancer Res Treat* 2017;162(1):95-103.
 7. Kolb TM, Lichy J, Newhouse JH. Comparison of the performance of screening mammography, physical examination, and breast US and evaluation of factors that influence them: an analysis of 27,825 patients. *Radiology* 2002;(1)165-75.
 8. Zoederland HM, Coerkamp EG, Hermans J, et al. Diagnosis of breast cancer: contribution of US as an adjunct to mammography. *Radiology* 1999;213:413-422.
 9. Haas BM, Kalra V, Geisel J, et al. Comparison of Tomosynthesis plus digital mammography and digital mammography alone for breast cancer screening. *Radiology* 2013;269(3):694-700.
 10. Rose SL, Tidwell AL, Bujnoch LJ, et al. Implementation of Breast tomosynthesis in a routine screening practice: an observational study. *AJR Am J Roentgenol* 2013;200(6):1401-1408.
 11. Friedewald SM, Rafferty EA, Rose SL, et al. Breast cancer screening using tomosynthesis in combination with digital mammography. *JAMA* 2014;311(24):2499-2507.
 12. Palazuelos G, Trujillo S, Romero J. Tomosíntesis: La nueva era de la Mamografía. *Revista Colombiana de Radiología*. 2014;25(2)3926-33.
 13. Tagliafico A, Astengo D, Cavagnetto F, et al. One -to-one comparison between digital spot compression view and digital breast tomosynthesis. *Eur Radiol*. 2012;22:539-44.
 14. Zuley ML, Bandos AI, Abrams GS, et al. Time to diagnosis and performance levels during repeat interpretations of digital breast tomosynthesis: preliminary observations. *Acad Radiol* 2010;17(4):450- 455.
 15. Gur D, Zuley ML, Anello MI, et al. Dose reduction in digital breast tomosynthesis (DBT) screening using synthetically reconstructed projection images: an observer performance study. *Acad Radiol* 2012; 19(2):166-171.
 16. Feng SS, Sechopoulos I. Clinical digital breast tomosynthesis system: dosimetric characterization. *Radiology*. 2012; 263: 35-42.
 17. Förnvik D, Zackrisson S, Ljungberg O, et al. Breast tomosynthesis: accuracy of tumor measurement compared with digital mammography and ultrasonography. *Acta Radiol* 2010;51(3):240-247.
 18. Raghu M, Durand MA, Goehler A, et al. Tomosynthesis in the Diagnostic Setting: Changing Rates of BI-RADS Final Assessment over Time. *Radiology* 2016;281:54-61.
 19. Bahl M, Baker JA, Kinsey EN, Ghate SV. Architectural distortion on mammography: correlation with pathologic outcomes and predictors of malignancy. *AJR Am J Roentgenol* 2015;205(6):1339-1345.
 20. Mariscotti G, Houssami N, Durando M, et al. Accuracy of mammography, digital breast tomosynthesis, ultrasound and MR imaging in preoperative assessment of breast cancer. *Anticancer Res* 2014;34(3): 1219-1225.

florence[®] 28

DIENOGEST 2 mg ETINILESTRADIOL 0,03 mg

Mejora la piel, el cabello y
contribuye a controlar el acné



Si tu elección es Dienogest,
tu mejor opción es **Urufarma**

